



ИНТЕРПРЕТАЦИЯ РЕЗУЛЬТАТОВ ФЛЮОРЕСЦЕИнового ТЕСТА У ПТИЦ

Любовь Анатольевна Соломахина^{1✉}

¹Воронежский ветеринарный госпиталь № 1, Российская Федерация

¹канд. ветеринар. наук, доц., email: barashek.l@yandex.ru, orcid.org/0000-0003-2238-2727

РЕФЕРАТ

Флюоресцеиновый тест является важным диагностическим исследованием для практикующего врача-офтальмолога, который позволяет оценить даже малейшие повреждения роговицы, а также эпителия конъюнктивы. Тест прост в исполнении, доступен, информативен и не требует дорогостоящих расходных материалов и оборудования. Основным показанием к проведению флюоресцеинового теста в нашей практике является выявление язвенного кератита у птиц. Мы остановились на применении свежего раствора флюоресцеина, полученного из сухой индивидуальной тест-полоски FluoStrips производства Индия путем добавления к пропитанному флюоресцеином кончику 0,5-1,0 мл стерильного 0,9% натрия хлорида. После приготовления раствора красителя 1 капля флюоресцеина закапывается на глазную поверхность птицы, далее веками совершается одно моргание для равномерного распределения раствора по глазной поверхности и можно сразу смывать раствор при помощи стерильного 0,9% натрия хлорида и далее оценивать результат. Интерпретация результатов флюоресцеинового теста крайне важна в работе практикующего врача-офтальмолога, так как от них зависит правильно назначенное лечение.

Ключевые слова: птица, морфология, глазное яблоко, флюоресцеиновый тест, ветеринарная офтальмология.

Для цитирования: Соломахина Л.А. Интерпретация результатов флюоресцеинового теста у птиц. Нормативно-правовое регулирование в ветеринарии. 2026;1:163-166. <https://doi.org/10.52419/issn2782-6252.2026.1.163>

INTERPRETATION OF FLUORESCEIN TEST RESULTS IN BIRDS

Lyubov An. Solomakhina^{1✉}

¹Voronezh Veterinary Hospital No. 1, Russian Federation

¹Candidate of Veterinary Sciences, Assoc. Prof., email: barashek.l@yandex.ru, orcid.org/0000-0003-2238-2727

ABSTRACT

Fluorescein test is an important diagnostic study for a practicing ophthalmologist, which allows to assess even the slightest damage to the cornea, as well as the conjunctival epithelium. The test is simple to perform, affordable, informative and does not require expensive consumables and equipment. The main indication for the fluorescein test in our practice is the detection of ulcerative keratitis in birds. We decided to use a fresh solution of fluorescein obtained from a dry individual test strip, FluoStrips, manufactured in India, by adding 0.5-1.0 ml of sterile 0.9% sodium chloride to the fluorescein-impregnated tip. After preparing the dye solution, 1 drop of fluorescein is instilled onto the bird's eye surface, followed by one blink to distribute the solution evenly over the eye surface. The solution can then be washed off using sterile 0.9% sodium chloride, and the results can be evaluated. The interpretation of fluorescein test results is crucial for practicing ophthalmologists, as it directly affects the appropriate treatment.

Key words: bird, morphology, eyeball, fluorescein test, veterinary ophthalmology.

For citation: Solomakhina L.A. Interpretation of fluorescein test results in birds. Legal regulation in veterinary medicine. 2026;1:163-166. (in Russ) <https://doi.org/10.52419/issn2782-6252.2026.1.163>

ВВЕДЕНИЕ

Флюоресцеиновый тест является важным диагностическим исследованием для практикующего врача-офтальмолога, который позволяет оценить даже малейшие повреждения роговицы, а также эпителия конъюнктивы. Тест прост в исполнении, доступен, информативен и не требует дорогостоящих расходных материалов и оборудования. Основным показанием к проведению флюоресцеинового теста в нашей практике является выявление язвенного кератита у птиц. Кроме того, жидкий раствор флюоресцеина пригоден для проведения ФАГ (флюоресцентная ангиография), а также для теста Джонса 1 птицам. Нами

разработан метод нанесения свежеприготовленного раствора флюоресцеина на поверхность глазного яблока птице, полученного из сухой индивидуальной тест-полоски FluoStrips производства Республики Индия. Данный раствор можно использовать в течение суток при условии хранения его в холодильнике при температуре +2...+8 °С, не подвергая контаминации. Для оценки результатов флюоресцеинового теста необходимо использовать синий свет офтальмологического фонарика RetinoGraphics BPI-50 или фундус-камеры. В случае, если этого оборудования нет, можно использовать кобальтово-синий фильтр офтальмоскопа или щелевой лампы, а

также специальные насадки на телефон. Порой язвенные дефекты роговицы хорошо видны и без применения синего фильтра, однако, чтобы не пропустить мелкие дефекты важно использовать подсветку. Хорошим решением является документирование полученных результатов путем видео- и фотосъемки в том числе для возможности оценки динамики заживления роговицы.

МАТЕРИАЛЫ И МЕТОДЫ

Материалом для исследования послужили птицы различных отрядов - ястребообразных (ястреб тетеревятник, ястреб тетеревятник, красный коршун, черный коршун, курганник), соколообразных (сокол сапсан, сокол балабан, чеглок, пустельга, кречет), журавлеобразных (дрофа) и совообразных (сова ушастая, неясыть, сплюшка, сова болотная, домовый сыч). Всего исследовано 20 половозрелых птиц - по 5 каждого вида. Птицы поступали на прием из центра помощи диким животным «Сердце леса». Некоторые исследования проведены в «Центре воспроизводства редких видов животных». В качестве прибора использовалась бинокулярная щелевая лампа Kowa SL-15(portable slit lamp) фирмы Eickemeyer с возможностью проведения видео- и фотосъемки для фиксации полученных материалов. Для проведения флюоресцеинового теста нами использовался флюоресцеин (полоски с красителем или жидкий флюоресцеин), стерильный 0,9% натрия хлорид, ватные диски или хлопковые марлевые салфетки, шприцы на 2 мл и на 10 мл, кобальтовый фильтр фундус-камеры. Мы рекомендуем использовать индивидуальные стерильные флюоресцеиновые тест-полоски, которые в настоящее время не являются дефицитным товаром и просты в применении. Они прикладываются к бульбарной или пальпебральной конъюнктиве. Биомикроскопию проводили с использованием метода диффузной прямой иллюминации (на широком световом пучке) и метода фокальной прямой иллюминации (оптический срез). Суть теста в том, что флюоресцеин будет окрашивать язвенные дефекты роговицы в зеленый цвет, который в кобальтовом синем фильтре будет светиться изумрудным.

РЕЗУЛЬТАТЫ И ОБСУЖДЕНИЕ

Одна капля приготовленного раствора флюоресцеина закапывается на глазную поверхность

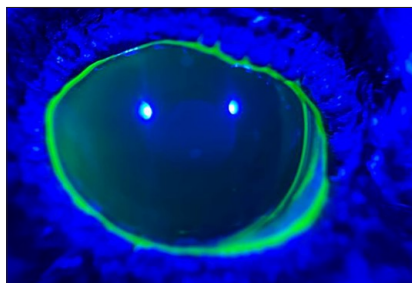


Рисунок 1. Ложно положительный флюоресцеиновый тест (фото Соломахиной Л. А.).

Figure 1. False-positive fluorescein test (photo by L. A. Solomakhina).

птицы, далее веками совершается одно моргательное движение для равномерного распределения раствора по глазной поверхности. Затем раствор смывается при помощи стерильного 0,9% натрия хлорида.

Для исключения ложно положительного окрашивания роговицы (Рисунок 1) важно не наносить большое количество красителя на глазную поверхность и тщательно смывать флюоресцеин стерильным 0,9% натрия хлорида в объеме не более 5-10 мл. После этого можно приступать к интерпретации полученных результатов.

Изначально необходимо сделать фотографию роговицы на фундус-камеру без окрашивания или через специальную насадку (Рисунок 2), а также сделать съемку видео глаза щелевой лампой без синего фильтра. При возможности снимаем видео с синим фильтром на те же приборы (Рисунок 3). Это позволит в дальнейшем оценить процесс заживления.

Основные варианты интерпретации флюоресцеинового теста:

Отрицательный флюоресцеиновый окрашивание роговицы (Рисунок 4). Отрицательным считается случай, когда после смывания флюоресцеина он не задерживается на роговице. Это означает, что язвенного кератита нет. В случае, если на роговице имеются те или иные изменения (помутнение/сосуды/пигментация и т. д.) и при этом флюоресцеиновый тест отрицательный, мы имеем дело с неязвенным кератитом и лечение в данном случае будет другим. В случае, если роговица имела язвенный дефект и зажила через фиброваскулярный рубец, то на роговице имеется помутнение, которое не будет окрашиваться флюоресцеином. Кроме того, на роговице может быть обнаружен дефект в виде углубления. В этом случае предположительно имеется язвенный дефект. При этом окрашивание роговицы отрицательное. Подобного рода ситуации случаются, когда снаружи роговица эпителизировалась, а толщина стромы не восстановилась.

Положительное флюоресцеиновое окрашивание роговицы (Рисунок 5). Положительным считается случай, когда после смывания флюоресцеина он задерживается на роговице и при применении синего света фундус-камеры флюоресцеин



Рисунок 2. Положительный флюоресцеиновый тест. Регистрация полученных результатов при помощи телефона и специальной насадки с синим фильтром (фото Соломахиной Л. А.).

Figure 2. Positive fluorescein test. Recording the results using a phone and a special attachment with a blue filter (photo by L.A. Solomakhina).

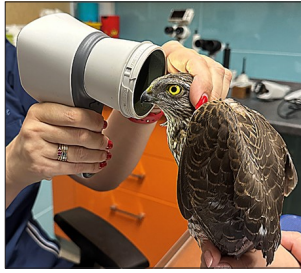

Рисунок 3. Оценка результатов флюоресцеинового теста при помощи фундус-камеры с синим фильтром (фото Соломахиной Л.А.).

Figure 3. Evaluation of the results of the fluorescein test using a fundus camera with a blue filter (photo by Solomakhina L.A.).

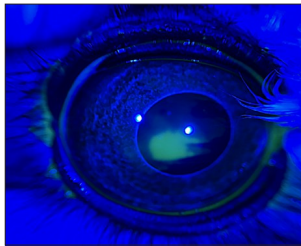


Рисунок 5. Положительный флюоресцеиновый тест (фото Соломахиной Л.А.).

Figure 5. Positive fluorescein test (photo by L.A. Solomakhina).

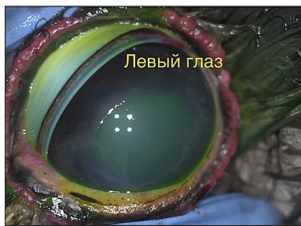

Рисунок 7. Положительный тест без нанесения флюоросцеина. Индолентная язва роговицы с патологическим эпителием.

Figure 7. Positive test without fluorescein application. Indolent corneal ulcer with pathological epithelium.

светится изумрудным. Это означает наличие язвенного поражения роговицы. Ложно положительное окрашивание роговицы может возникать при попадании флюоресцеина на грануляционную ткань или же при избыточном нанесении красителя (Рисунок 1).

Существуют различные варианты флюоресцеинового окрашивания роговицы, а по характеру окрашивания можно сделать важные выводы касемо язвенного дефекта.

Первый вариант: роговичный дефект прокрашен полностью (Рисунок 6). Это указывает на то, что мы имеем дело со свежей язвой роговицы, которая еще не начала заживать.

Второй вариант: частичное окрашивание язвенного дефекта в центре, а периферия без окрашивания. Это указывает на то, что начался процесс регенерации, который происходит от периферии к центру. Таким образом, в случае, если язвенный дефект начал заживать, окрашивание




Рисунок 4. Отрицательный флюоресцеиновый тест (фото Соломахиной Л.А.).

Figure 4. Negative fluorescein test (photo by L.A. Solomakhina).

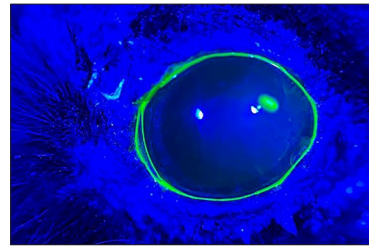


Рисунок 6. Положительный флюоресцеиновый тест (фото Соломахиной Л.А.).

Figure 6. Positive fluorescein test (photo by L.A. Solomakhina).

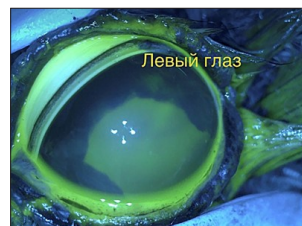

Рисунок 8. Фото с положительным флюоресцеиновым окрашиванием и с синим фильтром. Индолентная язва роговицы с патологическим эпителием. (фото Соломахиной Л.А.).

Figure 8. Photo with positive fluorescein staining and blue filter. Indolent corneal ulcer with pathological epithelium. (Photo by Solomakhina L.A.).

роговицы будет отсутствовать по периферии, а в центре присутствовать. Если мы имеем дело с глубокой язвой роговицы, то по мере заживления окрашивание периферии будет уменьшаться, пока не останется небольшое окрашивание в центре, которое полностью исчезнет при окончательной эпителизации роговицы. Причем если язва была глубокой, то заживление будет происходить через формирование фиброваскулярного рубца. В этом случае по мере заживления дефект будет «белеть» от периферии к центру; это характеризует фиброз роговицы. Подобное «побеление» дефекта может насторожить врача-офтальмолога из-за ощущения отрицательной динамики. Однако это нормальный процесс заживления глубоких язв роговицы. После полной эпителизации такие рубцы обычно просветляются в течение 3-6 месяцев при применении корнеопротекторов.

Третий вариант. Частичное окрашивание язвенного дефекта на периферии. При этом цен-

тральная зона без окрашивания. В данном случае мы имеем дело с очень глубокими язвами роговицы и полной утратой стромы (десцеметоцеле). Поскольку она не окрашивается флюоресцеином и не инфильтрируется жидкостью при отеке, кровеносными сосудами или лейкоцитами (в отличие от окружающей стромы роговицы), она имеет вид темного, прозрачного выпячивания на дне глубокой язвы роговицы.

Возможен четвертый вариант. При нем происходит окрашивание язвенного дефекта с затеканием красителя под края раны (Рисунок 7, 8). Это указывает на наличие патологического эпителия, который характерен для хронических долго незаживающих дефектов роговицы (индолентных язв), которые требуют дебридмента эпителия перед началом медикаментозного лечения. Подобного рода дефекты крайне важно выявлять на раннем этапе, так как такие язвы не лечатся только медикаментозно. Удаление патологического эпителия в таких случаях является важным. Патологический эпителий имеет характерный бахромчатый внешний вид, свисает с краев язвенного дефекта, флюоресцеиновый краситель затекает под такой эпителий, что указывает на отсутствие

адгезии эпителия к строме.

Подобные дефекты у птиц могут встречаться на фоне герпесвирусной инфекции, а также как наследственные дефекты. Без предварительного удаления патологического эпителия медикаментозное лечение таких язв будет безрезультатно. Дебридмент эпителия должен быть выполнен до ровных четких границ либо ватной палочкой, либо алмазным бором. После данной процедуры рекомендовано наложить защитную блефарорафию чтобы не оставлять открытой раневую поверхность и назначить медикаментозное лечение.

ЗАКЛЮЧЕНИЕ

Интерпретация результатов флюоресцеинового теста крайне важна в работе практикующего врача-офтальмолога, так как от них зависит правильно назначенное лечение. Понимание того, что не все язвы роговицы птиц можно вылечить только медикаментозно крайне важно. Знание того, что у птиц довольно распространены хронические долго незаживающие язвы с патологическим эпителием и способность своевременно выявить язвенные дефекты, которые требуют в первую очередь удаления (дебридмента) патологического эпителия важно для эффективного лечения.

СПИСОК ИСТОЧНИКОВ

1. Егоров Е.А., Ставицкая Т.В., Тутаев Е.С. Офтальмологические проявления общих заболеваний. М. «ГЭОТАР-Медиа». 2006. 590 с.
2. Ковалевский Е.И. Офтальмология. М. Медицина. 1995:235–241.
3. Стекольников А.А., Сотникова Л.Ф. Ветеринарная офтальмология: учебник. СПб: Проспект Науки. 2017. 288 с.
4. Хатпе В. Офтальмология. М. «МЕДпресс-информ». 2004:352 с.
5. Williams D.L. Ophthalmology of exotic pets. Willey-Blackwell. 2012. DOI:10.1002/9781118709627
6. Martin C.L. Ophthalmic Disease in Veterinary medicine. Manson. London. 2010:512 с.
7. Siva, J.G. Avian mechanisms for vision in air and water. Trends Neurosci 1980;12: 314–317.
8. Pettigrew J.D, Wallman, J., Wildsoet, C.F. Saccadic oscillations facilitate ocular perfusion from the avian pecten. Nature 1990; 343:362–363.
9. Petersen J.S., Crispin, S. BSAVA Manual of Small Animal Ophthalmology. BSAVA.Spain, 2002:324 p.
10. Slatter's Fundamentals of Veterinary ophthalmology. 4th ed. Saunders Elsevier. China, 2008. DOI: 10.1016/B978-0-7216-0561-6.X5001-1
11. Dubielzig R.R., Ketring K., McLellan G.J., Albert D.M. Veterinary Ocular Pathology a comparative review. Saunders Elsevier. China. 2010:456 p. DOI: 10.1016/C2009-0-32631-8
12. Veterinary ophthalmology. Edited by K. N. Gelatt, B. C. Gilger, T. J. Kern. 5th ed. Willey-Blackwell. 2013:2264.
13. Veterinary ophthalmology. edited by Kirk N. Gelatt, Brian C. Gilger, Thomas J. Kern. – 6th ed.2021:2752 p.

REFERENCES

1. Egorov E.A., Stavitskaya T.V., Tutaev E.S. Ophthalmological manifestations of common diseases. M. "GEOTAR-Media". 2006. 590 p. (in Russ)
2. Kovalevsky E.I. Ophthalmology. M. Medicine. 1995:235–241. (in Russ)
3. Stekolnikov A.A., Sotnikova L.F. Veterinary ophthalmology: textbook. St. Petersburg: Prospekt Nauki. 2017. 288 p. (in Russ)
4. Happe V. Ophthalmology. M. "MEDpress-inform". 2004:352 p. (in Russ)
5. Williams D.L. Ophthalmology of exotic pets. Willey-Blackwell. 2012. DOI:10.1002/9781118709627
6. Martin C.L. Ophthalmic Disease in Veterinary medicine. Manson. London. 2010:512 с.
7. Siva, J.G. Avian mechanisms for vision in air and water. Trends Neurosci 1980;12: 314–317.
8. Pettigrew J.D, Wallman, J., Wildsoet, C.F. Saccadic oscillations facilitate ocular perfusion from the avian pecten. Nature 1990; 343:362–363.
9. Petersen J.S., Crispin, S. BSAVA Manual of Small Animal Ophthalmology. BSAVA.Spain, 2002:324 p.
10. Slatter's Fundamentals of Veterinary ophthalmology. 4th ed. Saunders Elsevier. China, 2008. DOI: 10.1016/B978-0-7216-0561-6.X5001-1
11. Dubielzig R.R., Ketring K., McLellan G.J., Albert D.M. Veterinary Ocular Pathology a comparative review. Saunders Elsevier. China. 2010:456 p. DOI: 10.1016/C2009-0-32631-8
12. Veterinary ophthalmology. Edited by K. N. Gelatt, B. C. Gilger, T. J. Kern. 5th ed. Willey-Blackwell. 2013:2264.
13. Veterinary ophthalmology. edited by Kirk N. Gelatt, Brian C. Gilger, Thomas J. Kern. – 6th ed.2021:2752 p.

Поступила в редакцию / Received: 17.01.2026

Поступила после рецензирования / Revised: 30.03.2026

Принята к публикации / Accepted: 30.03.2026